



**International Conference on Modern Science and Scientific Studies**

Hosted online from Madrid, Spain

Website: [econfséries.com](http://econfséries.com)

20<sup>th</sup> August 2025

---

## **УЛЬТРАЗВУКОВАЯ ДИАГНОСТИКА ОСТРЫХ ВЕНОЗНЫХ ТРОМБОЗОВ НИЖНИХ КОНЕЧНОСТЕЙ**

Тожиева Фотима Нуъмонжоновна,  
Хамзаев Жавлон Махмудович

Самаркандский филиал Республиканского научного центра экстренной  
медицинской помощи, Узбекистан

### **Аннотация**

В статье рассматриваются результаты ультразвуковой диагностики острых венозных тромбозов нижних конечностей у 334 пациентов. У 32% больных выявлены массивные тромбы на кава-фильтре после его имплантации, у 17% больных обнаружены флотирующие тромбы ниже места пликация вены, что подтверждает необходимость срочной хирургической профилактики ТЭЛА и ее высокую эффективность.

**Ключевые слова:** сонография, доплерография, тромбоз вен, тромб, кава-фильтр, вены нижних конечностей.

## **ULTRASOUND DIAGNOSIS OF ACUTE VENOUS THROMBOSIS OF THE LOWER EXTREMITIES**

Tojievva Fotima Nu'monjonovna.,  
Xamzayev Javlon Maxmudovich

Samarkand branch of the Republican Research  
Center of Emergency Medicine, Uzbekistan

### **Abstract**

The article considers the results of ultrasonic diagnosis of acute venous thrombosis of the lower extremities in 334 patients. 32% of patients showed massive blood clots on the cava filter after implantation. 17% of patients showed floating clots below the vein plication. The ultrasound diagnosis confirms the need for an urgent surgical prophylaxis of pulmonary embolism, and its high efficiency.



## International Conference on Modern Science and Scientific Studies

Hosted online from Madrid, Spain

Website: [econfseries.com](http://econfseries.com)

20<sup>th</sup> August 2025

**Keywords:** ultrasound, Doppler, blood clot, venous thrombosis, cava-filter, veins of the lower extremities.

### Введение

Острые венозные тромбозы нижних конечностей – одна из важнейших по практической и научной значимости проблем клинической флебологии. Флеботромбозы чрезвычайно распространены среди населения, консервативное лечение недостаточно эффективно, высок уровень временной и стойкой утраты трудоспособности [5; 6]. Часто клиника стертая, а первым симптомом венозных тромбозов становится тромбоэмболия легочной артерии (ТЭЛА), являющаяся одной из ведущих причин послеоперационной летальности. В связи с этим очень важна своевременная диагностика эмбологенных состояний с использованием доступных и неинвазивных способов. Данным критериям отвечает ЦДС нижних конечностей, хотя работ, посвященных исследованию эхоэмиотики флолирующих тромбов не много [1; 7; 8; 9]. До сих пор отсутствует единая точка зрения в определении ультразвуковых критериев эмбологенных тромбов. Недостаточный уровень информации об эмбологенных свойствах флолирующих тромбов объясняет отсутствие этих данных в современных руководствах и рекомендациях по диагностике ТЭЛА и венозных тромбозов [3; 10].

Цель исследования – улучшение диагностики и результатов лечения больных с острыми венозными тромбозами нижних конечностей.

Материал и методы исследования. Проанализированы результаты клинической и ультразвуковой диагностики острых венозных тромбозов нижних конечностей у 334 пациентов за 2022–2024 гг., находившихся на стационарном Самаркандского филиала РНЦЭМП.

Возраст пациентов колебался от 20 до 81 лет; 52,4% составили женщины, 47,6% – мужчины; 57% из них были трудоспособного, а 19,5% – молодого возраста. Основные сведения о распределении больных по полу и возрасту представлены в таблице 1.



## International Conference on Modern Science and Scientific Studies

Hosted online from Madrid, Spain

Website: [econfseries.com](http://econfseries.com)

20<sup>th</sup> August 2025

Т а б л и ц а 1 Распределение больных по полу и возрасту

Категория	Возраст						Всего	
	До 45 лет		45–60 лет		60 лет и старше			
	Абс. количество	%	Абс. количество	%	Абс. количество	%		%
Мужчины	39	60,0	66	52,3	54	37,7	159	47,6
Женщины	26	40,0	60	47,6	89	62,3		52,4
Итого	65	19,4	126	37,7	143	42,8		100

Самой многочисленной когортой больных была группа от 60 лет и старше (143 человека), среди мужчин преобладали лица в возрасте от 45 до 60 лет – 66 человек (52,3%), у женщин – на возраст 60 и старше – соответственно 89 (62,3%) человек.

Острые венозные тромбозы встречаются в возрасте до 45 лет чаще у мужчин, что связано со злоупотреблением внутривенным введением психоактивных веществ, а в возрасте 60 лет и более число больных женского пола начинает преобладать над мужским. Объяснить это можно тем, что у женщин начинают преобладать иные факторы риска: гинекологические заболевания, ИБС, ожирение, травмы, варикозное расширение вен и др. Снижение заболеваемости в общей популяции у мужчин в возрасте 60 лет и более объясняется снижением их доли в соответствующих возрастных группах, малой продолжительностью жизни, высокой летальностью от ТЭЛА, развитием хронической венозной недостаточности и посттромбофлебитического синдрома.

Ультрасонографическая диагностика и динамическая эхоскопия проводилась на ультразвуковых аппаратах Mindray (Китай), работающих в режиме реального времени с использованием датчиков 7 и 3,5 МГц. Исследование начиналось с паховой области в поперечном и продольном сечении по отношению к сосудистому пучку. Оценивали кровоток рядом лежащей артерии. При получении изображения вен оценивались следующие параметры: диаметр, сжимаемость (компрессия датчиком до прекращения кровотока в вене при сохранении кровотока в артерии), особенности хода, состояние внутреннего просвета, сохранность клапанного аппарата,



## International Conference on Modern Science and Scientific Studies

Hosted online from Madrid, Spain

Website: [econfseries.com](http://econfseries.com)

20<sup>th</sup> August 2025

изменения стенок, состояние окружающих тканей, оценивали кровоток рядом лежащей артерии. Состояние венозной гемодинамики оценивалось также при использовании функциональных проб: дыхательной и кашлевой пробы или проба с натуживанием. При этом оценивалось состояние вен бедра, подколенной вены, вен голени, а также большой и малой подкожных вен. При сканировании НПВ, подвздошных, большой подкожной вены, бедренных вен и вен голени в дистальном отделе нижних конечностей пациент находился в положении лежа на спине. Исследование подколенных вен, вен верхней трети голени и малой подкожной вены проводилось в положении пациента лежа на животе с валиком, подложенным под область голеностопных суставов. Для исследования магистральных вен и при затруднениях в исследовании использовались конвексные, в остальном – линейные датчики.

Сканирование начинали в поперечном сечении для исключения наличия флотирующей верхушки тромба, о чем свидетельствовало полное соприкосновение венозных стенок во время легкой компрессии датчиком. В ходе обследования устанавливался характер венозного тромба: пристеночные, окклюзионные и флотирующие тромбы [4; 5; 6].

С целью хирургической профилактики ТЭЛА при острых флеботромбозах были использованы 3 способа операции: установка кава-фильтра, пликация сегмента вены и кроссэктомия и/или флебэктомия. В послеоперационном периоде ультразвуковая диагностика преследовала цель оценки состояния венозной гемодинамики, степени реканализации или усиления тромботического процесса в венозной системе, наличия или отсутствия фрагментации тромба, наличия флотации, тромбоза вен контралатеральной конечности, тромбоза зоны пликации или кава-фильтра и определялись линейная и объемная скорости кровотока и коллатеральный кровоток. Статистическую обработку полученных цифровых данных производили с помощью пакета программ Microsoft Office 2007.

Результаты исследования. К основным признакам тромбоза относили наличие эхопозитивных тромботических масс в просвете сосуда, эхоплотность которых возрастала по мере увеличения давности тромба. Створки клапанов при этом перестали дифференцироваться, исчезала передаточная



## International Conference on Modern Science and Scientific Studies

Hosted online from Madrid, Spain

Website: [econfseries.com](http://econfseries.com)

20<sup>th</sup> August 2025

артериальная пульсация, увеличивался диаметр тромбированной вены в 2–2,5 раза по сравнению с контралатеральным сосудом, при компрессии датчиком она не сдавливается. В первые дни заболевания считаем особенно важной компрессионную ультрасонографию, когда тромб визуально неотличим от нормального просвета вены. На 3–4 день заболевания возникало уплотнение и утолщение стенок вен за счет флебита, перивазальные структуры становились «размытыми».

Признаками пристеночного тромбоза считали наличие тромба со свободным кровотоком при отсутствии полного спадения стенок при компрессионной ультрасонографии, наличие дефекта заполнения при дуплексном сканировании и спонтанного кровотока при спектральной доплерографии.

Критериями флотирующего тромба считали визуализацию тромба просвете вены с наличием свободного пространства, колебательные движения головки тромба, отсутствие соприкосновения стенок вены при компрессии датчиком, наличие свободного пространства при выполнении дыхательных проб, огибающий тип кровотока, наличие спонтанного кровотока при спектральной доплерографии. Для окончательного выяснения характера тромба использовали пробу Вальсальвы, которая представляет опасность в виду дополнительной флотации тромба.

Так, по данным ультразвуковой диагностики флотирующие тромбы обнаружены у 118 (35,3%) пациентов (рис. 1).

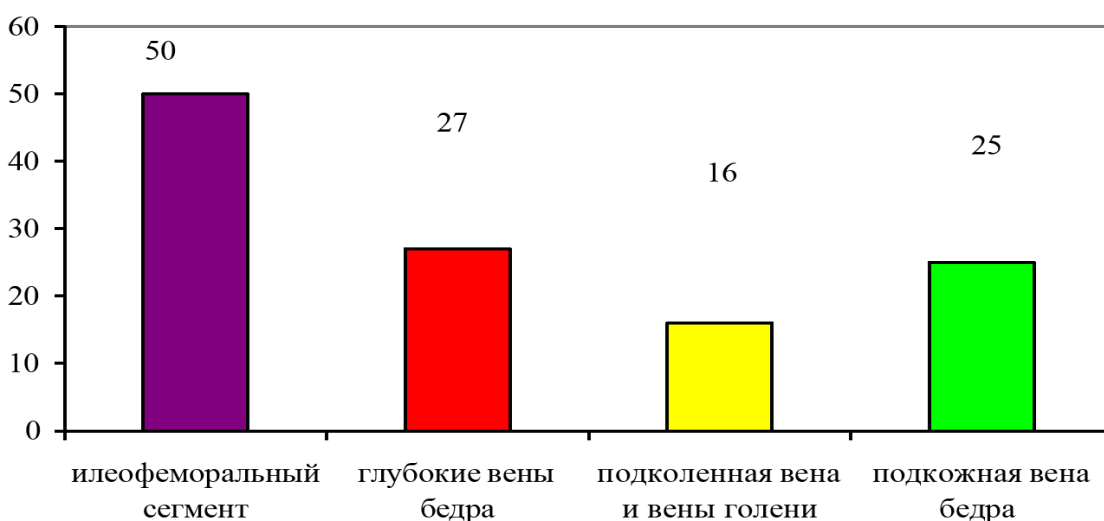


Рис 1. Частота флотирующих тромбов в системе поверхностных и глубоких вен конечностей



## International Conference on Modern Science and Scientific Studies

Hosted online from Madrid, Spain

Website: [econfseries.com](http://econfseries.com)

20<sup>th</sup> August 2025

Установлено, что наиболее часто флотирующие тромбы по данным цветного дуплексного сканирования выявляются в системе глубоких вен (особенно в илеофemorальном сегменте – 42,0%), менее часто в системе глубоких вен голени и большой

подкожной вены бедра. Разницы в частоте флотирующих тромбов в системе глубокой системе у мужчин и женщин не выявлено.

В 2022 г. частота флотирующего тромбоза составила 29,1% от всех обследованных, что в 1,5 раза меньше, чем в 2022 г. (табл. 2). Связано это с проведением ультразвуковой диагностики у всех пациентов, поступающих в клинику, а также при наличии подозрения на острую патологию венозной системы. Этот факт подтверждается тем, что в 2024 г. существенно выросла доля пациентов, у которых флотирующие тромбы в поверхностной системе выявлены лишь по данным ЦДС. В этой связи наличие поверхностного варикотромбофлебита, несмотря на четкую клиническую картину, диктует необходимость проведения ЦДС для обнаружения субклинического флотирующего тромбоза как поверхностных, так и глубоких вен.

Т а б л и ц а 2 Распределение флотирующих тромбов в системе глубоких вен нижних конечностей

Локализация	2022 г.		2024 г.		Итого	
	Количество	Флотирующие тромбы	Количество	Флотирующие тромбы	Количество	Флотирующие тромбы
Илеофemorальный сегмент	39	23 (59,0 %)	35	27 (55,2 %)	74	50 (67,6 %)
Глубокие вены бедра	31	12 (38,7 %)	33	15 (45,5 %)	64	27 (42,2 %)
Подколенная вена и вены голени	36	6 (16,7 %)	31	10 (32,3 %)	67	16 (23,9 %)
Подкожные вены бедра	69	10 (14,5 %)	60	15 (25,0 %)	129	25 (19,4 %)
Всего	175	51 (29,2 %)	159	67 (42,2 %)	334	118 (35,3%)

Как известно, процессы свертывания сопровождаются активацией фибринолитической системы, эти процессы идут параллельно. Для клинической практики очень важен факт установления не только флотации тромба, но и характера распространения тромба в вене, возможности его фрагментации в процессе реканализации.



## International Conference on Modern Science and Scientific Studies

Hosted online from Madrid, Spain

Website: [econfseries.com](http://econfseries.com)

20<sup>th</sup> August 2025

При ЦДС нижних конечностей нефлотирующие тромбы были установлены у 216 пациентов (64,7%): окклюзионный тромбоз был обнаружен у 183 больных (54,8%), неокклюзионный пристеночный тромбоз – у 33 (9,9%).

Пристеночные тромбы чаще всего были фиксированы к стенкам вены на протяжении и характеризовались сохранением просвета между тромботическими массами и венозной стенкой. Однако, они могут фрагментироваться и мигрировать в малый круг кровообращения. При флотирующих тромбах, спаянных с сосудистой стенкой лишь в дистальном отделе пораженной вены, создается реальная высокая опасность эмболии легочной артерии.

Среди неокклюзионных форм тромбоза можно выделить куполообразную форму тромба, морфологическими признаками которой являются широкое основание, равное диаметру вены, отсутствие колебательных движений в потоке крови и протяженность до 4 см.

Контрольное цветное дуплексное сканирование проводили всем пациентам до момента фиксации флотирующего хвоста тромба к стенке вены и в последующем в сроки от 4 до 7 суток лечения и перед выпиской больного.

Больным с флотирующими тромбами ультразвуковое ангиосканирование вен нижних конечностей проводилось в обязательном порядке перед операцией, а также через 48 ч после имплантации кава-фильтра или пликация вен (рис. 2).

В норме при продольном сканировании кава-фильтр визуализируется в просвете нижней полой вены в виде гиперэхогенной структуры, форма которой зависит от модификации фильтра. Наиболее типичная позиция кава-фильтра в вене – на уровне или сразу дистальнее устьев почечных вен или на уровне 1–2 поясничных позвонков. Обычно отмечается расширение просвета вены в области фильтра.

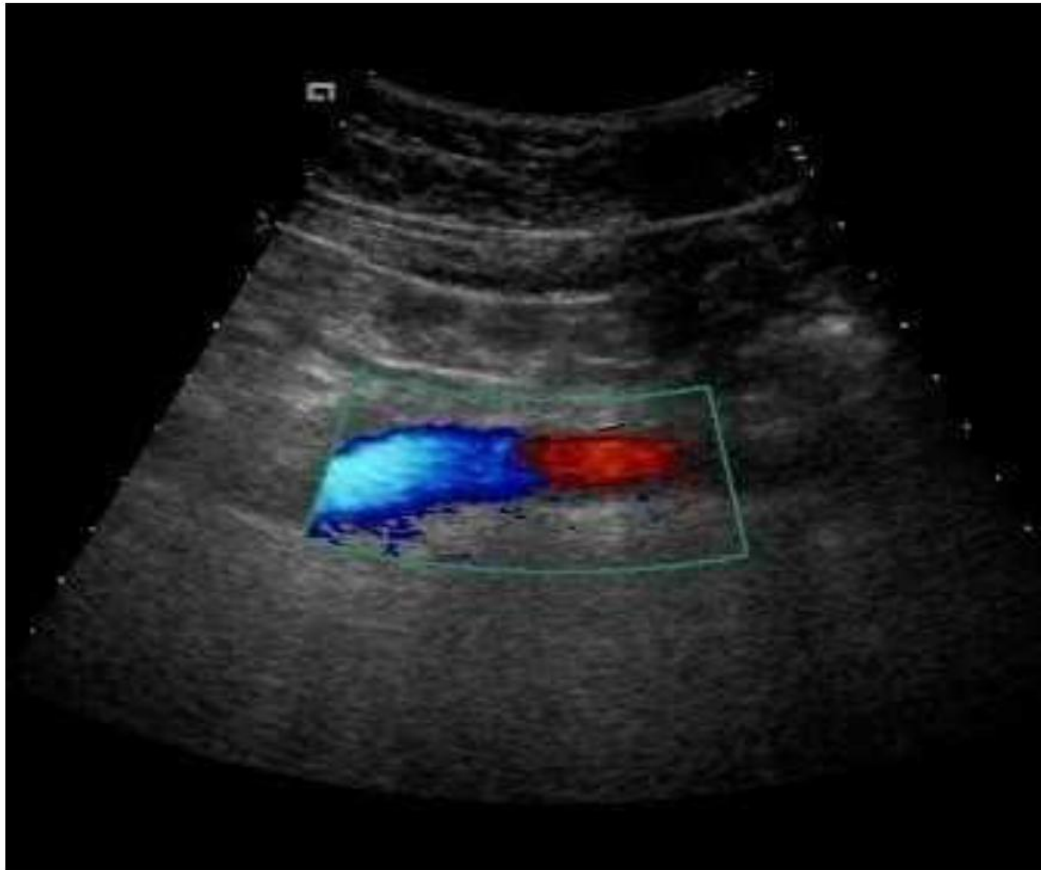


Рис 2. Нижняя полая вена с установленным датчиком. Виден окрашенный поток крови (синий притекающий к датчику, красный – оттекающий от датчика). На границе между ними нормально функционирующий кава-фильтр.

По данным цветного дуплексного сканирования после установки кава-фильтров у 8 (32%) из 25 больных наблюдалась фиксация на фильтре массивных тромбов. Сегмент вены после пликациии был проходим у 29 (82,9 %) из 35 больных, у 4 (11,4%) – выявлен восходящий тромбоз ниже места пликациии, у 2 (5,7%) – кровоток в области пликациии вообще не удалось визуализировать.

Следует заметить, что частота прогрессирования тромботического процесса и рецидивов тромбозов наиболее высока у пациентов, перенесших имплантацию кава-фильтра, что можно объяснить нахождением в просвете НПВ инородного тела, изменяющего характер кровотока в сегменте. Частота



## International Conference on Modern Science and Scientific Studies

Hosted online from Madrid, Spain

Website: [econfseries.com](http://econfseries.com)

20<sup>th</sup> August 2025

рецидивов тромбозов у пациентов, перенесших пликацию, либо лечившихся только консервативно, практически одинакова и при этом существенно ниже в сравнении с аналогичным показателем после эндоваскулярных вмешательств.

Выводы. К ведущим факторам риска тромбообразования у мужчин следует отнести травмы и комбинированные хирургические вмешательства, тяжелые кардиоваскулярные заболевания; у женщин – сердечно-сосудистые заболевания и заболевания женских половых органов. Цветное дуплексное сканирование позволяет установить наличие и уровень тромботического процесса в вене, флотацию тромбов, оценить эффективность медикаментозной терапии, провести мониторинг за течением флеботромбоза после хирургической профилактики ТЭЛА. После эндоваскулярной имплантации у 32% больных выявлены массивные тромбы на кава-фильтре, после пликации вен у 17% больных обнаружены флотирующие тромбы ниже места операции, что подтверждает целесообразность и высокую эффективность срочной хирургической профилактики фатальных эмболий легочной артерии.

### ЛИТЕРАТУРА

1. Зубарев А. Р., Богачев В. Ю., Митьков В. В. Ультразвуковая диагностика заболеваний вен нижних конечностей. – М: Видар, 1999. – 256 с.
2. Куликов В. П. Ультразвуковая диагностика сосудистых заболеваний / Под ред. В. П. Куликова. – 1-е изд. – М.: ООО СТРОМ, 2007. – 512 с.
3. Российские клинические рекомендации по диагностике, лечению и профилактике венозных тромбозэмболических осложнений // Флебология. – 2010. – № 4. – С. 37.
4. Савельев В. С., Гологорский В. А., Кириенко А. И. и др. Флебология. Руководство для врачей / Под ред. В. С. Савельева. – М: Медицина, 2001. – 664 с.
5. Савельев В. С., Кириеко А. И., Золотухин И. А., Андрияшкин А. И. Профилактика послеоперационных венозных тромбозэмболических осложнений в российских стационарах (предварительные результаты



## International Conference on Modern Science and Scientific Studies

Hosted online from Madrid, Spain

Website: [econfseries.com](http://econfseries.com)

20<sup>th</sup> August 2025

- 
- проекта «Территория безопасности») // Флебология. – 2010. – № 3. – С. 3–8.
6. Савельев В. С., Кириенко А. И. Клиническая хирургия: национальное руководство: в 3 т. – Т 3. – М: ГЭОТАР-Медиа. – 2010. – 1008 с.
  7. Шульгина Л. Э., Карпенко А. А., Куликов В. П., Субботин Ю. Г. Ультразвуковые критерии эмбологенности венозного тромбоза // Ангиол и сосудистая хирургия. – 2005. – № 1. – С. 43–51.
  8. Linkin L. A., Weitz J. L. New anticoagulants // Semin. Thromb. Hemost. – 2003. – Vol. 6. – pp. 619–623.
  9. Michiels C. et al. Role of endothelium and blood stasis in the appearance of varicose veins // Int. Angiol. – 2006. – Vol. 21. – pp. 1–8.
  10. Snow V., Qaseem A., Barry P. et al. Management of venous thromboembolism: a clinical practice guideline from the American College of Physicians and the American Academy of Family Physicians // Ann. Fam. Med. – 2007. – pp. 74–80.